

Bones

Hard & tough , **Rigid organ**

(संयोजी ऊतक)

Bone tissue (osseous) is a hard tissue, a type of dense **connective tissue**

calcium + phosphate

Bone tissue

Bone marrow



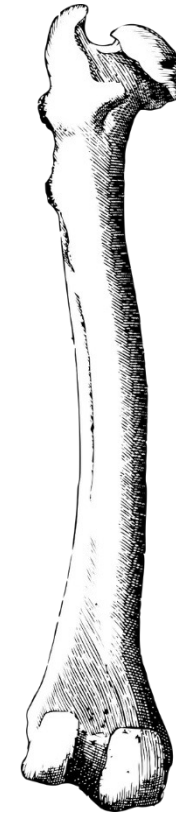
Formation of RBC & WBC

Blood vessels

Epithelium

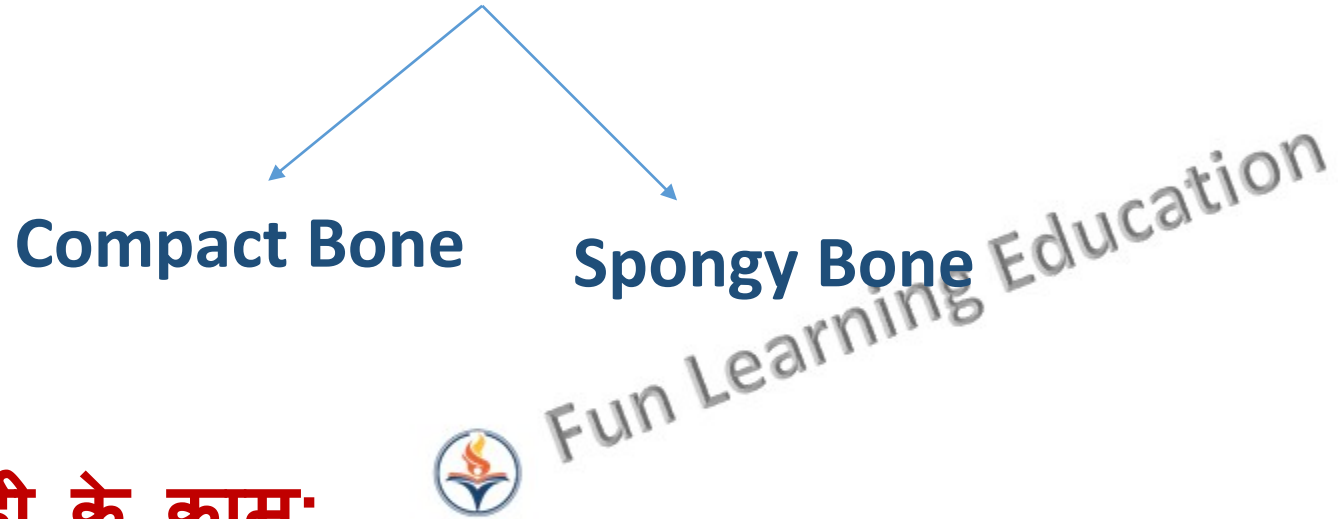
Nerves

- मध्य हिस्से में अस्थि मज्जा पीले रंग का होता है और हड्डियों के किनारों पर लाल रंग का



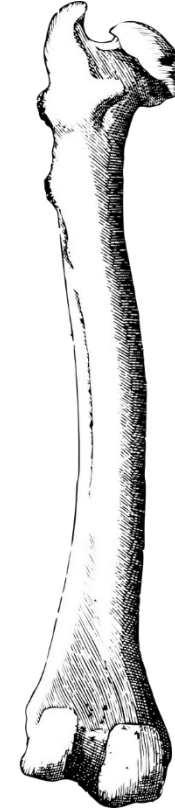


Type of Bones



हड्डी के काम:

- यह शरीर को आकार प्रदान करता है।
- शरीर और सहारा
- मस्तिष्क, फेफड़ों आदि जैसे महत्वपूर्ण अंगों की सुरक्षा करता है।
- कैल्शियम और फॉस्फेट का भंडारण करता है।





Bone Cell

☐ Osteoblasts- Bone Forming Cell

- Osteoblasts form new bone.
- They come from the bone marrow.
- They have only one nucleus.
- They produce new bone called "osteoid" which is made of bone collagen and other protein.
- They are found on the surface of the new bone.



Osteocytes- **Mature Cell**

- Osteocytes are cells inside the bone.
- They also come from osteoblasts.
- Some of the osteoblasts turn into osteocytes while the new bone is being formed, and the osteocytes then get surrounded by new bone.
- These cells can sense pressures or cracks in the bone and help to direct where osteoclasts will dissolve the bone.



❑ Osteoclast- **Dissolving Cell** (multi nucleate)

- Osteoclast are large cells that dissolve the bone.
- They come from the bone marrow and are related to white blood cells.
- They are formed from two or more cells that fuse together, so the osteoclasts usually have more than one nucleus.
- They are found on the surface of the bone mineral next to the dissolving bone.

उपास्थि (Cartilage):

Cartilage is a **connective tissue** (संयोजी ऊतक)
It is softer and much more **flexible than bone**.

Cartilage is made up of specialized cells called
chondrocytes (कॉन्ड्रोसाइट्स)

There are **no blood vessels** in cartilage.

Due to the lack of **blood vessels**, cartilage grows and repairs more slowly than other tissues.

कान के बाहरी हिस्से, नाक की नोक, कंठच्छद, अंतरकशेरुकी डिस्क (intervertebral discs), लंबी अस्थियों के छोरों पर, पसलियों के नीचले हिस्से पर और श्वसननली के छल्लों यानि वायु नली में।



Types of Cartilages (उपास्थि के प्रकार)

- (1) Elastic Cartilage
- (2) Hyaline Cartilage
- (3) Fibrous Cartilage



(1) Elastic Cartilage

- यह कार्टिलेज पीले रंग के होते हैं।
- इस कार्टिलेज में कोशिकाएँ काफी पास-पास होती हैं।
- यह कार्टिलेज खींचने के बाद भी तुरन्त अपनी पूर्व स्थिति में आ जाते हैं।
- मनुष्य के शरीर में यह कान की पाली तथा श्वसन तन्त्र के लरेगस में पायी जाती है।



(Inelastic Fibrous Cartilage on cartilage the cells are closer together creating less intercellular space. Elastic cartilage is found in the external ear flaps and in parts of the larynx).

(2) Hyaline Cartilage:-

- यह कार्टिलेज हल्के नीले रंग की होती है।
- जो मजबूत व लचीली होती है।

यह कार्टिलेज भी दो प्रकार की होती है:-

(1) Articular Cartilage:- जो लम्बी हड्डियों के सिरों के पास पायी जाती है। जिन्हे हम ग्रॉथ प्लेट्स या फाइसिस (Physis) भी कहा जाता है।

(2) Costal Cartilage:- यह कार्टिलेज शरीर के खोखले अंगों में पाया जाता है।
जैसे:- नाक, श्वासनली, कान, लेरेगस, ब्रॉन्कस आदि।

(Hyaline cartilage has fewer cells than elastic cartilage, there is more intercellular space.

Hyaline cartilage is found in the nose, ears, trachea, parts of the larynx, and smaller respiratory tubes).



(3) Fibrous Cartilage:-

- यह सफेद रंग के कार्टिलेज होते हैं।
- इसमें कोशिकाओं की संख्या कम होती है यह कार्टिलेज बण्डल में पाये जाते हैं ।
- यह वहाँ पाये जाते हैं जहाँ ताकत की आवश्यकता होती है।
- यह शरीर के जोड़ों के पास पाये जाते हैं, कशेरूकाओं के मध्य पाये जाते हैं।



(Fibrous cartilage has the least amount of cells so it has the most amount of intercellular space. Fibrous cartilage found in the spine and the menisci).